T ON
CAL
ARY.

BOSTON
MEDICAL LIBRARY
8 THE FENWAY

Risse
des cervix uteri
als eine häufige und nicht erkannte Krankheitsursache.

Von

Dr. Thomas Addis Emmet,

Surgeon am Frauenhospitale des Staates New-York.

Uebersetzt

von

Dr. M. Vogel.

Mit 6 Holzschnitten.

Berlin, 1875.

Denicke's Verlag

Link & Reinke.

BOSTON MEDICAL
JUL 24 1923
LIBRARY

H. A. 98.

HERM. SCHWARTZ

BOSTON MED...
JUL 24 1923

So viel besprochen das Thema von der Entstehung, dem Verlaufe und der Kur der Dammrisse ist, so dunkel und wenig berücksichtigt sind die gleichen Verhältnisse beim cervix uteri, die doch der Natur der Sache nach sich sehr analog verhalten und mindestens ebensohäufig in Frage kommen sollten. Warum diese so naheliegenden Verhältnisse bisher der allgemeinen Aufmerksamkeit sich entzogen haben, wäre wohl müssig ergründen zu wollen, genug, dass dies kaum länger möglich sein dürfte, nachdem ein Mann wie Dr. Emmet, der bekannte Frauenarzt in New-York, in einem Vortrag vor der medizinischen Gesellschaft daselbst seine zwölfjährigen Beobachtungen über diesen Gegenstand der ärztlichen Welt vorgelegt hat. Der Erfolg dieses Vortrags, das natürliche Ergebniss des Wichtigen und Ueberraschenden seines Inhalts, kann nicht besser charakterisirt werden, als durch die ausdrücklich niedergelegte Anerkennung der Versammlung und die specielle Würdigung von Seiten einiger ihrer hervorragendsten Mitglieder; und so gehe denn die darauf bezügliche Note mit den Aeusserungen von Dr. Sims, Dr. Hanks etc. während der Diskussion, die an Emmet's Schriftchen nur angehängt sind, hier als passende Einführung voraus.

Note: Mit der Zustimmung von Dr. Emmet fügen wir folgende Bemerkungen an, die von Dr. J. Marion Sims und Horace F. Hanks nach der Lesung obigen Vortrags vor der Medizinischen Gesellschaft von New-York county, Sept. 28. 1874 gemacht wurden und die uns gütigst von ihren Autoren für Publikation zur Verfügung gestellt worden sind.

Dr. J. Marion Sims sagte: Als ich 1862 ausser Landes ging, war unter den Patienten, die ich der Behandlung Dr. Emmet's übergab, die Dame, deren Fall die Basis des eben gelesenen Vortrags bildet. Sie gehörte den höheren Ständen an und war 12 bis 18 Monate in meiner Behandlung gewesen. Ich erinnere mich der Einzelheiten des Falles, die so gut von Dr. Emmet beschrieben sind, so lebhaft, wie von gestern. Die beiderseitige Zerreissung des cervix und das nachfolgende Auswärtsrollen der hypertrophirten, congestionirten Cervikalschleimhaut bildeten in jener Zeit ein schwierig zu lösendes Problem. Während der ganzen Zeit, wo ich diesen Fall beobachtete, wurde absolut Nichts durch locale Behandlung gewonnen und ich bin sicher, dass Nichts Geringeres als die Methode, die so erfolgreich von Dr. Emmet adoptirt worden, ihr auch nur vom kleinsten Nutzen hätte sein können. Ich wundere mich jetzt nur darüber, dass diese Methode nicht schon früher ausgearbeitet worden ist. Wenn das Perinaeum eingerissen ist, so ist die Nothwendigkeit seiner Wiederherstellung von selbst einleuchtend, und es ist merkwürdig, dass die Nothwendigkeit, die Integrität eines eingerissenen cervix wiederherzustellen, nicht früher schon sich dem Operateur aufgedrängt hat. Die Operation, wie angegeben und ausgeführt von Dr. Emmet, ist so einfach, ungefährlich und sicher in ihren Resultaten, wie die Operation

für einen einfachen Fall von Blasenscheidenfistel. Dieselben Principien liegen beiden zu Grunde. Dieselbe ausgiebige Anfrischung des Gewebes, dieselbe Naht, dieselbe Nachbehandlung und dieselbe Sicherheit vor Gefahr kommen beiden in gleicher Weise zu.

Ich habe die Operation oft genug ausgeführt um in positiven Ausdrücken von ihrem Werthe sprechen zu können. Die Diskussion über den Gegenstand muss nothwendigerweise einseitig sein. Es giebt eben keinen Einwurf, keine Opposition gegen die Operation. Wir müssen sie annehmen, wie Dr. Emmet sie uns gegeben hat. Wir können die Operation nicht modificiren; wir können sie nicht verändern, nicht verbessern — sie ist wirklich vollkommen, vollkommen in ihrer Methode und ihren Resultaten.

Wir schulden Dr. Emmet einen Tribut von Dankbarkeit für diesen werthvollen Beitrag zur Chirurgie des uterus. Wie alle andern Operationen wird sie auch wohl gemissbraucht werden, aber die Zeit wird kommen, wo sie ihren Platz einnehmen wird in der ersten Reihe nützlicher Verbesserungen.

Nachdem der Gegenstand von andern Mitgliedern der Gesellschaft discutirt worden war, erhob sich Dr. Marion Sims nochmals und sagte: Ich bin persönlich so erfüllt von der Wichtigkeit von Dr. Emmet's Vortrag in praktischer Hinsicht und so befriedigt von der Art und Weise, wie er den Gegenstand unserer Betrachtung unterbreitet hat, dass ich um die Gewähr bitte, Dr. Emmet ein formelles Dankvotum zu beantragen für seinen höchst werthvollen Beitrag zur Chirurgie.

Dieser Antrag unterstützt wird einstimmig angenommen

Dr. H. F. Hanks sagte: Herr Präsident und Anwe-

sende: Ich nahm diesen Morgen Gelegenheit, die Journale für Frauenkrankheiten in Demilt Dispensary zu consultiren, wo ich einer der besuchenden Aerzte bin, in der Voraussetzung, dass es die Folgerungen bestätigen würde, die diesen Abend von dem Verfasser des Vortrags gezogen worden sind. Ich bin nicht enttäuscht worden. Viele von uns haben noch nicht die Ueberzeugung gewonnen, dass die von Dr. Emmet beschriebene Verletzung eine ganz gewöhnliche ist. Es ist erst einige Winter her, dass ich Dr. Emmet in dem Frauenhospital einige von den direkten Resultaten von Zerreissung des cervix uteri auseinandersetzen und mit bekannter Geschicklichkeit die Operation für ihre Kur ausführen sah. Seitdem bin ich überrascht gewesen von der Häufigkeit dieser Verletzung, beides, in poliklinischer und Privatpraxis. Während der fünf Monate bis Ende August 1874 behandelte ich im Departement für Frauenkrankheiten im Demilt Dispensary 254 Fälle. Mit Abzug von 25, die nicht strikt uterine waren, bleibt ein Total von 229 strikt uterinen. Von diesen litten 19 oder über $8^4/_{10}$ pCt. an Zerreissung des cervix uteri. In 4 von diesen 19 Fällen war Subinvolution des uterus vorhanden, in 9 granuläre Erosionen, mehrweniger stark. In 3 Fällen waren indirekt Lageveränderungen verursacht durch Zerreissung des cervix. So sehen wir, dass diese statistischen Zusammenstellungen die Folgerungen betonen und bekräftigen, die Dr. Emmet diesen Abend entwickelt hat.

So weit die Aeusserungen von Fachmännern. Sie sind gewiss im Stande, die Bedeutung der Sache zu beleuchten. Um schlagend davon überzeugt zu werden, sollte man freilich den Autor selbst gesehen haben, wie er seine Ansichten sozusagen ad oculos demonstrirt und wie er z. B. eine

ungestaltete sogenannte „Hypertrophie“ des cervix durch die einfachste Manipulation in einen wohlgeformten cervix zusammenrollt.

Wenn ich nun etwas dazu beitragen möchte, einer Sache Anerkennung zu verschaffen, deren Bedeutung durch allgemein bekannte fremde Autoritäten gesichert wird, gereicht es mir zu besonderer Genugthuung, einen deutschen Autor als Zeugen dafür anführen zu können, der noch dazu das Verdienst hat, eigentlich der erste gewesen zu sein, der überhaupt darauf aufmerksam gemacht hat. Dieser ist kein anderer als unser genialer Roser, der schon 1861 ebenso eingehend wie originell über das „Ectropion am Muttermund“ gehandelt hat*), während Emmet ja nach eigener Angabe nicht vor 1862 die erste Beobachtung machte. Aber freilich ist seine schöne Entdeckung, deren weitere Ausbeutung den deutschen Specialisten zukam, diesen wie es scheint völlig entgangen, und so blieb es dem grossen amerikanischen Gynäkologen vorbehalten, den Gegenstand in der Abgeschlossenheit vorzulegen, wie es in seinem folgenden Vortrage geschehen ist.

Mir bleibt schliesslich noch zu wünschen, dass eine Sache, deren Darstellung ohnedem ihre eigenthümlichen Schwierigkeiten hat, nicht zu viel verloren haben möge durch Schuld der Uebersetzung oder des Uebersetzers. Vielleicht ist es aber überhaupt nicht möglich, den concisen und schlagenden Ausdruck des englischen Originals in unserer umständlicheren und verschlungeneren Redeweise wiederzugeben. Hoffentlich behält der Inhalt Interesse genug, solche Mängel verschwinden zu lassen.

---

*) Das Ectropion am Muttermund. Archiv für Heilkunde II. Jahrgang 2. Heft. Leipzig. Otto Wigand 1861.

Für die Illustrationen, Conception wie Ausführung, muss ich die Verantwortung ganz allein übernehmen; ich dachte, dass sie helfen würden, einige Verhältnisse deutlich zu machen, die auch aus der besten Beschreibung nur schwieriger erhellen; hoffentlich sind sie einigermassen im Sinne Dr. Emmet's ausgefallen.

Halle a. d. S., im Juni 1875.

Dr. M. Vogel.

Risse des cervix uteri

als eine häufige und nicht erkannte Krankheitsursache.

Es ist jetzt beinahe zwölf Jahre, seit ich zuerst die Wichtigkeit dieser Verletzung in Folge des Geburtsactes als eine Ursache erkannte für nachfolgende Krankheiten, sowie die Schwierigkeit eben diese Folgen zu beseitigen ohne völlige Würdigung jener Ursache.

In meiner Klinik im Frauenhospital habe ich für Jahre zurück durch eine Operation die praktische Bedeutung dieser Verletzung demonstrirt: und häufig die Aufmerksamkeit der Kollegenschaft auf die Nothwendigkeit chirurgischer Eingriffe unter gewissen Bedingungen gelenkt: allein noch immer wird die Operation nur wenig geübt, noch immer nicht ihre Wichtigkeit gehörig gewürdigt.

Zuvörderst meinen eigenen Beobachtungen ist mir nicht bewusst, dass irgend Jemand seine Erkenntniss dieser Verletzung als einer Ursache für uterine Erkrankung zu Dokument*) gegeben hätte oder für die Nothwendigkeit aufgetreten wäre, die Verletzung zu repariren, nachdem sie erlitten worden.

*) Roser's Aufsatz war dem Verfasser eben unbekannt.

Risse des cervix kommen sehr häufig vor und werden doch selten erkannt, selbst zur Zeit des Geburtsactes. Die Gewebe sind dann so weich, dass, wenn der Riss nicht geradezu über den cervix hinaus in das Vaginal- und Bindegewebe gegangen ist, er durch blosse Digitaluntersuchung kaum entdeckt werden kann und so der Beobachtung entgeht, sobald nicht ein ungewöhnlicher Grad von Blutung als Folge existirt.

Risse in der Mittellinie sind die häufigsten, während die durch die vordere Lippe wieder häufiger sind, als die in der hinteren. Wenn in der Mittellinie und auf den cervix beschränkt, heilen diese Einrisse gewöhnlich sehr schnell, ohne mehr als eine Narbenlinie zu hinterlassen die ihren Verlauf andeutet. Dies ist dem Umstande zu verdanken, dass mit einzuhaltender liegender Stellung der Patientin, die für einige Zeit nach der Geburt angeordnet wird, die wunden Oberflächen durch den Druck der Seitenwände der vagina so lange in enger Berührung gehalten werden, bis sie fest vereinigt sind. Darum sehen wir auch dem Zufalle nicht leicht ernste Consequenzen folgen, wenn der Riss nicht über den cervix hinausgeht. Wenn er durch die vordere Lippe in das Blasenscheidenseptum geht, kann der Riss indess selbst bis zum Blasenhals reichen und anfänglich eine ausgedehnte Fistel veranlassen. Aber da Vereiterung oder Substanzverlust nicht Statt hat, und die Ränder in Contakt liegen, heilt das getheilte septum sehr schnell von vorne rückwärts gegen den uterus. Der Riss durch den cervix schliesst sich eben so schnell von der Oberfläche der vagina gegen den Grund der Verletzung hin und Vereinigung mit der Linie durch das Septum kann in kurzer Zeit die ganze Länge des Risses wieder zusammenbringen. Dies wird häufig das Resultat sein, wenn Rein-

lichkeit gehörige Aufmerksamkeit geschenkt wird und wenn phosphatische Niederschläge aus dem Urin auf die wunden Oberflächen durch häufige Injektionen von warmem Wasser in die vagina verhütet werden. In der Regel aber wird als Folge der Verletzung eine von zwei Formen von Scheidenfisteln zurückbleiben.

Der gewöhnliche Ausgang für Riss durch den cervix ist, sich gänzlich zu schliessen, während der Riss in dem vaginalseptum eine Blasenscheidenfistel vor und nach der vorderen Muttermundslippe zu hinterlässt. Gelegentlich vereinigt sich die ganze Risslinie durch das Septum mit der durch den cervix bis hinunter zum Winkel im Grunde des Risses, lässt aber hier einen sinus, dem entlang der Urin von der Blase in den Uteruskanal austritt an oder über dem os internum. Verschiedene Fälle dieser Art sind in meinem Werke über Blasenscheidenfistel *) detaillirt, in denen es dann, um das Uebel zu heben nothwendig war, das ursprüngliche Verhältniss des Risses durch den cervix wiederherzustellen und nach Anfrischung des sinus das Ganze durch unterbrochene Naht zusammen zu bringen. Risse durch die vordere Lippe finden sich gewöhnlich bei Frauen, die oft geboren haben und bei denen mit grosser Erschlaffung der Bauchdecken vordere Schiefheit des uterus existirt.

Risse durch die hintere Lippe heilen ebenso schnell und das Vorkommen wird vielleicht gar nicht vermuthet, wenn die Fissur nicht genügend bis zum cul-de-sac sich ausdehnt, um eine unerwartete Entzündungsattake zu veranlassen. Wenn cellulitis an diesem Punkte und aus dieser

---

*) Vesico-Vaginal Fistula, from Parturition and other Causes, with Cases of Recto-vaginal Fistula. William Wood & Co., N.-Y. 1868.

Veranlassung vorkommt, so haben wir es später mit einer höchst intraktabeln Form von Retroversion zu thun. Wenn irgend ausgebreitet wird das Narbenband, dann wie ein Strang zu fühlen, sich zusammenziehen und den cul-de-sac so verkürzen, dass es unmöglich wird irgend ein Instrument zu benutzen, um den uterus in seine natürliche Position zurückzuführen, ehe man zu einem chirurgischen Verfahren gegriffen und die Narbe entfernt hat. Die Geschichte solcher Fälle scheint anzudeuten, dass das Vorkommen dieser Verletzung der Präsentation des kindlichen Scheitels nach dem os sacrum zuzuschreiben ist.

In der Praxis haben wir hauptsächlich mit den Folgen der seitlichen Risse zu thun und sind die Wirkungen markirter, wenn die Verletzung beiderseitig ist, als wenn auf eine Seite beschränkt. Theilweise seitliche Zerreissung des cervix füllt sich zuweilen grossentheils durch Granulationen aus, besonders wenn sie auf eine Seite beschränkt war, aber doch niemals so vollständig, dass die Narbenlinie nicht leicht erkannt werden könnte. Wenn aber der Riss sich bis in den Uebergang in die vagina oder darüber ausdehnt, entsteht eine Neigung der Gewebe auswärtszurollen vom Uteruskanal aus, sobald die Patientin die aufrechte Position einnimmt. Die hintere Lippe fängt sich ganz naturgemäss in der hinteren Vaginalwand, da der uterus nach voraufgegangener Entbindung noch grösser ist als normal und bei vermehrten Gewicht tiefer im Becken steht. Sobald die Lappen, die durch die Zerreissung sich bilden, einmal sich von einander kehren, wird die Richtung ihres Auseinanderweichens immer grösser, weil der vordere Lappen nach vorn in die Axe der vagina, nach dem Ausgange zu, in der Richtung des geringsten Widerstandes gedrängt wird, während dieselbe Kraft naturgemäss den hinteren Lappen

BOSTON MED... JUL 24 1923

rückwärts in den culdesac treibt (s. Fig. 2). Durch dieses gewaltsame Auseinandertreiben der Lappen wird sofort eine Quelle von Reizung etablirt, die die Involution des Organs aufhält, und der Winkel des Einrisses wird der Sitz oder Ausgangspunkt für eine Erosion, die allmählig über die ganzen auswärtsgedrängten Oberflächen sich ausdehnt. Mit vergrösserter Masse und vermehrtem Gewicht, wie sie durch Congestion des uterus auftreten, rollen die Gewebe allmählig auswärts bis zum os internum. Indem nun das ganze Organ einem Zustande fettiger Degeneration verfällt und die Gewebe des Gebärmutterhalses weich werden, flachen sich diese Lappen an der hinteren Wand der vagina und ihrem Boden so ab, dass aller Anschein von Rissen verloren geht. So vollkommen ist die Täuschung, dass es für einen mit den Verhältnissen nicht ganz Vertrauten häufig unmöglich ist, die Existenz solcher Risse durch Ocularinspection allein zu erkennen. Wenn die Zerreissung vollständig gewesen ist, aber nur auf eine Seite beschränkt, so ist das Ausrollen nicht so stark und die scheinbare Grösse des cervix nicht so bedeutend, wie im vorhergehenden Falle, aber es ist fast eben so schwer, beim ersten Blick die Verletzung zu diagnosticiren. Ganz naturgemäss nämlich wird eine theilweise Schiefstellung des uterus im Becken hervorgebracht, indem der cervix nach der unverletzten Seite hingedrängt wird, so dass deren Oberfläche und die abgeflachte eingerissene Portion eine gemeinsame Ebene präsentiren nach der hinteren Vaginalwand zu, auf der sie ruhen. Der auswärtsgekehrte Lappen zeigt eine Einstülpung des Vaginalgewebes über einen Theil seines Körpers, gerade über dem Endpunkte des Risses, so dass scheinbar die Länge des cervix auf dieser Seite gleich ist der der unverletzten. Das scheinbare os ist immer zugänglicher

als normal und das begreift sich leicht aus der evidenten Existenz von Erkrankung innerhalb des Uterinkanals. Weiter jedoch wird die Täuschung vermehrt durch die Art wie die Sonde in den Kanal eingeführt, wirklich in einiger Entfernung vom scheinbaren Rande des cervix eindringt. In der That sie dringt ein und folgt dem schrägen Verlauf der Zerreissung (s. Fig.) vom Vaginalübergang aus, ohne aber Evidenz von der wahren Position des uterus im Becken zu geben, obschon in der Axe der vagina passirend. So täuschend ist dieses Verhältniss, dass ich öfters betreffs der Zulässigkeit consultirt worden bin, einen vergrösserten und verlängerten cervix zu amputiren, wenn ich sodann leichtlich das wahre Verhältniss demonstrirte und zeigte, dass, falls auch nur eine kleine Portion der scheinbaren Vergrösserung entfernt worden wäre, unfehlbar die Peritonealhöhle wäre geöffnet worden. Der cervix ist niemals so gross als er zu sein scheint, und die Grenzlinie des Uebergangs in die Scheide ist gleicherweise täuschend, denn in

Fig. 1.

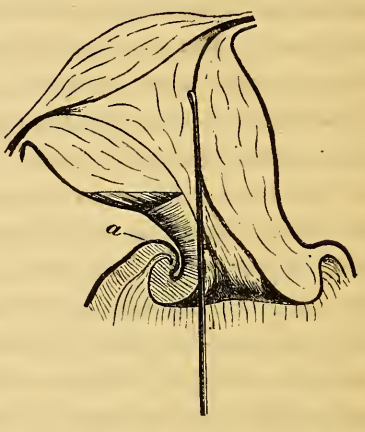

Einseitiger Durchriss durch cervix. Aufrollen der Lappen. Schiefsinken des uterus. Täuschender Weg der Sonde in der Beckenaxe, a die schwarze Randlinie: Peritoneum wie es eingestülpt wird.

Fig. 2.

Riss durch cervix; Aufrollen der Lappen, scheinbar hypertrophischen cervix producirend.
a die schwarze Randlinie: Peritoneum mit Einstülpungen,
b Scheidenwände.

dem Grade, wie der uterus von vergrössertem Gewichte prolabirt, zieht er eine Einstülpung von Scheidengewölbe über sich. Es ist nur eine Massregel der Klugheit, den Patienten zum Zweck der Examination in Knieellenbogenlage zu bringen, wobei dann, nach Einführung des Spekulums durch atmosphärische Ausdehnung der vagina und durch die Wirkung der Schwere auf den uterus, die wahre Grenzlinie mit der vagina deutlich sich markiren wird. Im Falle der Zerreissung, die sich zu oder durch den Uebergang in die Scheide ausdehnt, kann der Riss gewöhnlich in jener Position ohne Schwierigkeit entdeckt werden, da durch das Gewicht des nach vorn fallenden uterus seine Axe im Becken in eine Linie gebracht wird die mit der der vagina correspondirt. Seitliche Zerreissungen des cervix finden sich häufiger nach Entbindung mit Instrumenten, denn als Resultat von Geburten die durch die Anstrengungen der Natur allein beendigt worden: aber das mag nur ein zufälliges Zusammentreffen sein.

Nach dem Empfang der Verletzung und folgendermassen einem „schlechten Aufstehn" wird die Patientin im Verlauf einiger Zeit ihren Arzt consultiren, weil sie unfähig ist mit Bequemlichkeit zu stehen; sie wird über fortwährendes Kreuzweh mit Schmerzen in den Schenkeln herunter, über profuse cervikale Leukorrhoe und als Regel über hämorrhagische und häufige Menstruation klagen. Hundert gegen Eins, man wird sie getreulich für zweierlei behandeln, für Ulceration und Prolaps, — weil man eben Ursache und Wirkung verwechselt. Die Ulceration, die als der hervorragendste Zug in dem Falle auftritt, spottet wahrscheinlich aller Versuche sie zu heilen, oder sollte wirklich bei hinreichender Ruhe in liegender Stellung Besserung eintreten, immer wieder erfolgt ein Rückfall, sobald

Patientin versucht, sich Bewegung zu machen. Häufig finden wir in diesen Fällen auch noch Dammrisse, und da die vagina ihre natürliche Grösse nach der Entbindung nicht wieder gewinnen konnte, wegen des damals existirenden (beginnenden) Prolaps, so wird der Kanal immer weiter, je mehr der uterus aus Mangel an geeigneter Unterstützung wie ein Keil nach dem Ausgange der vagina zu weiter hinabtritt. Die Nothwendigkeit, die Stellung des uterus zu verbessern, liegt auf der Hand, allein, um dem Organe eine ausreichende Unterstützung zugewähren, muss jedes Instrument was auch benutzt wird, nothwendigerweise so gross sein, dass es den Vaginalwänden erlaubt, vorzufallen, muss dann aber auch die Circulation aufhalten und indem es so nur wieder das Gewicht des uterus vermehrt, auch das Gesammtübel nur vermehren. Solch ein Fall geht dann von einem Arzt zum andern, bis eventuell die Leukorrhoe aufhört und die profuse Menstruation geringer wird in dem Masse, als die Oberflächen einen narbigen Character annehmen durch häufigen Gebrauch von Höllenstein oder durch Applicationen von Kausticis. Bei alledem aber wird die Patientin allmählig ein ausgesprochner Invalid: die Hypertrophie bleibt und mit der Störung der allgemeinen Gesundheit tritt das nervöse Element mehr in den Vordergrund.

Ist der Fall mehr der heilenden Kraft der Natur überlassen worden, so unterliegen die Schleimfollikel allmählig cystischer Degeneration und man fühlt dann diese kleinen Körper wie eine Masse Schrot in zahlloser Menge im Gewebe des cervix eingebettet. Sie werden allmählig ausgedehnt, platzen und entleeren sich, wodurch die Follikel zerstört werden, indem die Höhlungen dann durch Kontraktion verschwinden. Anfangs ist der cervix eher hyper-

trophirt von der Füllung dieser Cysten und wie die Entzündung und Vergrösserung der Follikel im Canale sich ausdehnt, rollt auch die Schleimhaut mehr und mehr auswärts. Allmählig aber wird der cervix und häufig auch der uterus selbst atrophisch unter dem Druck, wie er zuerst durch die Vergrösserung der Cysten und nachher die Contraktion, die dem Platzen folgt, ausgeübt wird. Gelegentlich beschränkt sich die Atrophie auf nur einen Lappen, und das ist dann meistens der vordere. Eventuell hört dann häufig die Patientin schon in sehr früher Lebensperiode auf zu menstruiren oder es entwickelt sich als Alternative Phthisis.

November 27. 1862 operirte ich zuerst für Cur einer doppelten seitlichen Zerreissung durch Anfrischung der Oberflächen und Zusammenbringen der vorderen und hinteren Lappen mit unterbrochenen Nähten. Die Patientin war mehrere Jahre invalid gewesen, ehe sie in meine Behandlung kam und war auf Menorrhagie behandelt worden und auf Hypertrophie des uterus mit ausgedehnter Erosion. Sie war unter mittlerer Grösse, von natürlich delikater Constitution und hatte nach schwerer und protahirter Geburt ein grosses Kind zur Welt gebracht. Ihr allgemeines Aussehen deutete beginnende Phthisis an, aber keine Evidenz von tuberkulöser Ablagerung war auszumachen. Der uterus hatte einige vier Zoll Tiefe und eine Erosion erstreckte sich ungefähr 2 Zoll im Durchmesser über einen enormen cervix. Mit grosser Mühe war diese Erosion mehrere Male zur Heilung gebracht worden, durch Einhalten der liegenden Stellung für hinreichend lange Zeit, aber ein Rückfall in den früheren Zustand trat jedesmal wieder ein bald nach Versuchen sich Bewegung zu machen. Ich hatte beinahe die Hoffnung aufgegeben, ihr irgend eine

dauernde Erleichterung verschaffen zu können, und schob den Mangel an Erfolg auf ihren allgemeinen Gesundheitszustand. Während ich eines Tages eine Digitalexamination machte, frappirte mich der Gedanke, wie die grössere Weite des cervix im Vergleich zu der des Körpers darüber zu erklären wäre, ein Verhältniss, das ich zum ersten Male völlig gewürdigt hatte. Ich placirte sie auf die linke Seite und brachte mit Sims Speculum den cervix in Sicht. Ich zog die hintere Lippe mit einem Häckchen vorwärts zu mir, aber ohne specielle Absicht, als ich zu meiner Ueberraschung bemerkte, dass sie sich beinah auf die Hälfte ihrer früheren Grösse verkleinert hatte. Indem ich nun die vordere Lippe mit einem Häkchen in der andern Hand emporlüftete, wie um die beiden Theile ganz nahe zusammenzubringen (s. Fig. 4), da präsentirte sich der Umriss eines cervix von beinah normaler Grösse. Die ganze Schwierigkeit war sofort aufgeklärt: denn die Theile hatten sich in den Uteruskanal zurückgerollt und ein

Fig. 3.



Auswärts gerollte Lappen des cervix, Hypertrophie vortäuschend.

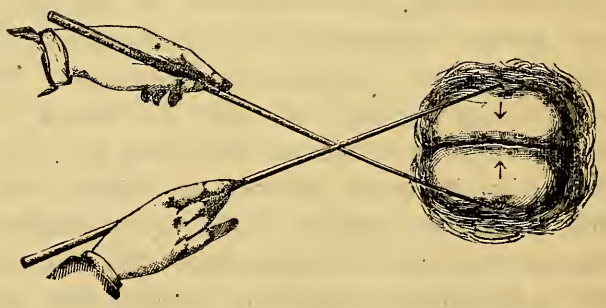

Fig. 4.

Dieselben, wie in Fig. 3., in normale Lage zurückgedrängt.

tiefer seitlicher Riss wurde deutlich, der an jeder Seite

ganz und gar durch den cervix ging und über die Grenzlinie in die Scheide hinein. Indem ich nun die Lappen wieder auseinanderzog und sie in ihre frühere Lage zurückdrängte, sah ich die Gewebe allmählig auswärtsrollen und den cervix wieder sein früheres Aussehn präsentiren. Und nun konnte da keine Spur von Einrissen entdeckt werden und mit der Reduplikation von Scheidengewebe über die Seiten des uterus, wie oben beschrieben, zeigte der cervix eine normale Länge, eine normale Prominenz über seine scheinbare Vereinigungstelle mit der Scheide. Das Heilmittel ergab sich so gleich von selbst. Die Operation wurde ausgeführt mit Hülfe meines Assistenten Dr. G. S. Winston, und ich glaube Dr. F. G. Thomas war auch anwesend. Nach Vollendung der Operation hatte der Uterus 5 Zoll Tiefe; er verkleinerte sich sehr schnell und nach einiger Zeit war jede Evidenz von lokaler Krankheit verschwunden, aber die Patientin bekam niemals ihre allgemeine Gesundheit wieder. Etwa sieben Jahre nach der Operation entdeckte ihr Hausarzt, Dr. F. N. Otis von hier, eine tuberkulöse Ablagerung und sie ist vor einigen Monaten an Phthisis gestorben, nachdem sie zehn Jahre unter meiner Beobachtung gewesen. Für zwei Jahre vor ihrem Tode lebte sie im Auslande, aber als Freund blieb ich von ihrem Befinden unterrichtet und war sie seit der Operation von Uteruskrankheit frei. Ich bin völlig überzeugt, zur Zeit der Operation war ihr Zustand so kritisch, dass der Eintritt einer tuberkulösen Ablagerung nur eine Frage von Wochen gewesen sein würde. Obgleich sie niemals den Verlust von Vitalität wieder einbrachte, den jene Verletzung ihr zugefügt hatte, so wurde doch ohne Frage ihr Leben manche Jahre durch die Operation verlängert.

Ich habe diese Operation jetzt beinahe 200 Mal in

meiner Privat- und öffentlichen Hospitalpraxis ausgeführt und so Viele der Collegenschaft sind Zeugen davon gewesen, dass ich fühle, es würde nur von wenig Werth sein, noch einen Bericht von Fällen zu geben, deren jeder einzelne doch nur ein Typus für alle andern sein würde. Ich kann in Wahrheit behaupten, dass mit geeigneter vorbereitender Behandlung und der erforderlichen Sorgfalt nach der Operation, dieselbe niemals ohne schliesslichen wohlthätigen Einfluss ausgeführt worden ist.

Zuweilen ist Blutung erfolgt und hat den Gebrauch eines Tampon nöthig gemacht, wodurch die gute Lage der Nähte theilweise gestört worden ist, so dass ein Theil der Linie durch eine zweite Operation geschlossen oder seine Ausfüllung der Granulation überlassen werden musste. Die Operation ist merkwürdig frei geblieben von irgend welchen nachträglichen entzündlichen Complicationen und nur in einem Falle ist Beckencellulitis gefolgt. Während eines Theils von letztem Winter existirte in dem Frauenhospitale eine ungewöhnliche Tendenz zu Entzündungen, die häufig irgend einer einfachen Veranlassung folgten. Nachdem ich gewartet hatte bis es sicher schien, operirte ich an einer Patientin im Institut für die Beseitigung der in Rede stehenden Verletzung. Die Operation war von einer sehr schweren Attake von Beckencellulitis gefolgt und der Zustand der Patientin erlaubte die Entfernung der Nähte nicht für etwa 4 oder 5 Wochen nach ihrer Einführung, aber Patientin erholte sich und die Operation war erfolgreich.

Meine erste Operation setzte mich in den Stand, denselben Zustand in gewissem Grade als ein Resultat würdigen zu lernen von seitlicher Incision des Uterushalses, wie sie für die Heilung von Flexionen geübt wird — sobald nämlich die Incision sehr weit über der Krone

des cervix offengeblieben ist. Glücklicherweise aber ist die Ingeniosität des Menschen noch nicht im Stande gewesen, Mittel anzugeben, wodurch die getrennten Wundflächen am Zusammenheilen verhindert werden könnten, und daher kommt es denn, dass wir selten nach der Operation die Gewebe in derselben Ausdehnung auswärtsrollen sehen, als wenn Zerreissung vorliegt. Weiter sind auch die Theile nicht in derselben günstigen Verfassung, solches Auseinanderklaffen zu gestatten, wie nach Geburten, wo die Lappen sich abflachen und ganz leicht auswärtsrollen. Aber mit denselben Kräften in Thätigkeit, die ich schon oben beschrieben habe, sind diese doch oft hinreichend, selbst wenn die Operation auch nur theilweise erfolgreich gewesen ist, die Lappen weit genug zu entfernen, um eine Quelle von Reizung abzugeben. Solcherart tritt dann häufig nach der Operation eine Erosion auf, die schwierig zu heilen ist und die bleibende Irritation an und für sich genügt Hypertrophie des ganzen uterus zu veranlassen, die nicht beseitigt werden kann, ehe die getrennten Flächen wieder vereinigt worden sind.

Jeder Fall von Rissen wird günstig beeinflusst durch einige vorbereitende Behandlung vorausgehend der Operation. Der uterus von schwererem Gewichte und auf dem Boden des Beckens aufliegend, wird durch Zug an dem oberflächlichen und auch tieferen Bindegewebe die Circulation hinreichend hemmen, nicht nur verstärkte Congestion im Organe selbst hervorzurufen, sondern auch in dem Nachbargewebe. Dann den Gefässen tonus zu geben und Congestionen zu heben, ist es nöthig, die Patientin die Rükkenlage einnehmen, eine Bettpfanne unter sie placiren und eine Vaginalinjection verabreichen zu lassen, Morgens und Abends, von wenigstens einer Gallone (ca. 4 Litres) sehr

warmen Wassers von ungefähr 100 ° F. (37—38 ° C.). Der uterus muss weiterhin vermittelst eines aufgeblasenen Gummi-Ringpessars von geeigneter Grösse vom Beckenboden emporgelüftet werden. Der Vortheil des Instruments besteht darin, dass, wenn es so eingeführt wird, dass es mit den gerissenen Lappen leicht in Berührung liegt und der uterus zugleich etwas antevertirt wird, die Lappen nicht wieder auseinandergehen können. Denn jeder Druck abwärts hat die Tendenz den cervix nach der Oeffnung des Ringes hin zu drängen, während die Oeffnung im Durchmesser nicht so gross ist, irgend einer Portion den Durchtritt zu gestatten, wenigstens nicht so weit, um strangulirt werden zu können. Das Instrument sollte auf keinen Fall die Grösse der schon überausgedehnten Scheide haben, denn sonst würde es sie noch mehr erweitern: es ist nur als ein temporäres Kissen zu benutzen, und wenn gleicher Zeit wie häufig ein Dammriss da sein sollte, der Vorfall der Scheidewandungen gestattet, so muss das Instrument durch eine ⊤ Binde in Lage gehalten werden. Neben den Vaginalinjectionen wird die Lokalbehandlung bestehen in Applikation einer Lösung von Tannin und Glycerin einen Tag um den andern und von unterschwefligsaurem Eisen oder Monsel's Salz etwa einmal die Woche. Diese Applicationen sollten unmittelbar nach den Vaginalinjectionen gemacht werden und nachdem die Sekretionen mit einer Spritze so gründlich als möglich entfernt sind. Die Theile sollten tüchtig abgetrocknet werden vermittelst kleiner Stückchen alten Leinens, die zwischen die Lappen gelegt und entfernt werden, wenn die Applikation gemacht wird. Es ist rathsam, die Lappen gehörig zu trennen, ehe man das Eisenpräparat applicirt, damit das Pulver über die ganze entblösste Oberfläche gestäubt wird; aber nachher

müssen sie wieder zusammengebracht, der uterus ein wenig antevertirt und die Patientin für einige Stunden in horizontaler Stellung gehalten werden. Sind die Umstände der Patientin solche, dass sie nach der Applikation keine Ruhe halten kann, so ist es ein guter Plan, in den hinteren culdesac einen Tampon von feuchter Baumwolle zu placiren und einen andern vor die vordere Lippe. Diese Baumwollentampons sollen für einen oder zwei Tage die Stelle des Instrumentes versehen, das durch Berührung mit dem Eisen verdorben werden würde, während sie zugleich das Leinen der Patientin schützen. Als Regel lasse ich den Tampon ungestört für 48 Stunden und setze die Vaginalinjektionen für dieselbe Zeit aus. Diese Behandlung mag fortgesetzt werden wenigstens für einen Monat lang vor der Operation, die am besten gerade nach der menstrualen Periode ausgeführt wird.

So lang indessen als man durch Druck mit dem Finger irgendwelche Empfindlichkeit in dem umgebenden Bindegewebe entdecken kann, ist es nicht sicher zu operiren. Wir mögen uns völlig damit zufrieden geben, dass da vorher ein gewisser Grad von cellulitis existirt hat, und noch ein Zustand zurückgeblieben ist, der nur eines leichten Anlasses bedürfte, wieder eine Entzündung hervorzurufen, wenn wir die Warnung missachten sollten.

Meine Art zu operiren ist, die Patientin auf die linke Seite zu placiren und Sims Speculum zu brauchen oder irgend einen andern retractor des Perineum, der die Theile in Sicht bringt. Die Operation kann zuweilen in der Rückenlage ausgeführt werden, wo der Vaginalausgang gross ist und der uterus so niedrig steht, dass er leicht herausgezogen und nach der Operation wieder zurückgebracht werden kann. Aber die linke Seite hat den Vortheil, wenn

keinen andern, dass in dieser Lage weniger Auswärtsrollen der Gewebe vorkommen kann, man müsste denn die Patientin in die Knieellenbogenlage bringen. Der erste Schritt ist nun, die Lappen zu genauem Schluss zu bringen und während sie vermittelst eines doppelten Tenakulums in den Händen eines Assistenten in die Höhe gelüftet werden, wird das als Uterintourniquet bekannte Instrument über den cervix gestreift bis unter die Stelle des Uebergangs in die Vagina und fest zusammengezogen. Der Zweck dieses Instrumentes ist Controlle der Blutung während der Operation, die ohne seinen Gebrauch zuweilen heftig ist. Bis vor Kurzem habe ich eine Portion geflochtenen Drahts gebraucht, so wie sie für den Ekraseur geliefert wird, dessen beide Enden durch ein Röhrchen gesteckt werden. Die Schlinge wurde dann über den Uterushals gezogen, der währenddem von einem Assistenten in die Höhe gezogen wurde und sodann angezogen durch Herabgleitenlassen des Röhrchens auf den Drähten, die man mit der andern Hand hielt. Sobald der cervix solcherart so stark als möglich comprimirt war, wurden die Drahtenden rückwärts umgebogen und ein paar Mal um das Ende des Röhrchens gewickelt, so dass sie nicht nachgeben konnten. Seit einigen Jahren habe ich das Instrument so verändert, dass ich statt des Drahtes eine Portion Uhrfeder durch das Röhrchen zog, wobei ich dann den doppelten Träger des Ekraseurs benutzte, um die Schlinge über den cervix zu führen. Ehe ich nun weiter den Hals comprimire, brauche ich die Vorsicht, mit einem Tenakulum durch die Schlinge hinreichendes Scheidengewebe überall rings um den cervix hervorzuziehen, damit die Lappen leicht zusammengebracht werden können, während die so gebildete Falte das Instrument weniger leicht über den cervix abgleiten lässt,

wenn dieser durch das Ausfliessen von Blut während der Operation abgeschwollen ist. Dann nach Auseinanderziehen der Lappen müssen die Oberflächen, die durch den Riss entstanden sind, ausgiebig von einer Lippe zur andern angefrischt werden, wobei ein breiter unangefrischter Streifen in der Mitte bleibt (s. Fig. 5), von hinten nach vorne laufend, der dann die Fortsetzung des Uterinkanals bis zum os bilden soll. Je grösser die Hypertrophie des Organes, je nothwendiger wird es sein, den Kanal und seine Mündung recht gross zu lassen, oder beide werden zu klein ausfallen, sobald der uterus seine normale Grösse wieder bekommt. Zuweilen findet man es schwierig, die Scheidenränder der Lappen zusammenzubringen in Folge der grossen Dicke in der Centralportion, die ganz derb und mit Cysten gefüllt erscheint. Dann muss man dies Gewebe ausgiebig entfernen, und zwar auf beiden Seiten, so dass die beiden angefrischten Oberflächen in Ausdehnung correspondiren. Zur Anfrischung der Oberflächen kann man Scheere oder Scalpell brauchen, aber ich ziehe die erstere vor, weil die Entfernung der Gewebe damit schneller geht. Während das Tourniquet von einem Assistenten gehalten wird, um den uterus zu fixiren, lässt sich die Portion des Lappens, die entfernt werden soll, vermittelst eines Tenakulums in der Hand des Operateurs sichern. An den äusseren Winkeln des Risses, gerade an dem Uebergange in die vagina darf man beim Anfrischen der Oberfläche nur sehr oberflächlich abtragen. Denn die circuläre Arterie wird selten mit durchgerissen, wenn der Riss erfolgt, wegen ihrer Elasticität und ihrer Lage in losem Zellgewebe: wie aber die Theile sich nach der Ver-

Fig. 5.

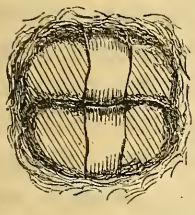

narbung contrahiren, kommt sie häufig gerade an die Spitze des Winkels zu liegen, den der Riss mit dem Scheidengewölbe macht. Der schwierigste Schritt in der Operation ist die Einführung der Nähte wegen der Derbheit des erkrankten Uteringewebes und der Beweglichkeit des Organes. Die erste Naht sollte durch die vordere Lippe geführt werden, dicht entlang dem Grunde des Risses und gerade an der Ecke des unangefrischten Streifens herauskommen, der für Bildung des Canales gelassen ist, sollte dann an einem ähnlichen Punkte in der Lippe gegenüber eindringen und auf der Scheidenoberfläche des hinteren Lappens an einem Punkte herauskommen, der dem Punkte des ersten Eindringens entspricht. Gewöhnlich sind drei oder vier Suturen an jeder Seite nöthig. Die letzte durch die Krone des cervix, die ja oberflächlicher ist, ist leichter eingeführt, aber sie muss noch sorgfältiger eingeführt werden, als die anderen, um die Ränder des os und von da entlang der Vaginaloberfläche genau zusammenzubringen. Ehe man die schon gelegten Nähte sichert, müssen die der entgegengesetzen Seite schon eingeführt sein, sonst wird man grosse Schwierigkeiten haben. Sollte aber eine ungewöhnlich starke Blutung entstehen, so kann sie angehalten werden, wenn man nur die unterbrochene Sutur, die dem Grunde des Winkels gleich liegt, zusammendreht. Aber es ist doch besser, ehe man dies thut, zu sehen, ob sie nicht durch festeres Anziehen des Tourniquets controllirt werden kann: denn das könnte vielleicht loser geworden sein in Folge Schrumpfens des Halses durch Verlust von Blut, das in ihm sich gestaut hat, als das Instrument bei Beginn der Operation angelegt worden. Bei Sicherung der Nähte folge ich dem Plane, den Dr. Sims für Operation der Blasenscheidenfisteln empfiehlt. Die Nadel wird mit einer

kurzen Seidenschlinge armirt und nach ihrer Einführung wird Silberdraht darin eingehakt, festgemacht und durchgezogen, um so jener Stelle einzunehmen. Die Enden der Drähte werden dann mit einer Zange gepackt und über dem „Schild“ zusammengedreht, aber ehe man sie aus diesem wieder herausbringt, sollte man sie flach darüberbiegen vermittelst eines tenaculum, das man wie einen Hebel unter der Sutur am unteren Ende der Drehung zunächst der Wundvereinigung einsetzt (s. Fig. 6). Wenn gehörig übergebogen, so dass sie dicht auf der Vaginaloberfläche liegen und ½ Zoll lang abgeschnitten, können die Nähte für unbestimmte Zeit liegen bleiben, aber für gewöhnlich entfernt man sie am achten Tage. Beim Herausnehmen der Nähte muss man die Vorsicht brauchen, den zunächstliegenden Theil der Schlinge so einzuschneiden, dass sie beim Ausziehen fortfährt die Theile zusammenzuziehen bis sie ganz ausgezogen ist. Am besten entfernt man zuerst die Naht, die dem Uebergang in die Vagina am nächsten liegt, denn wenn irgend eine Tendenz in der Vereinigungslinie da sein sollte zu klaffen, so kann man die übrigen Nähte ein paar Tage länger liegen lassen, so dass die unvereinigte Portion auf dem Wege der Granulation heilen kann.

Fig. 6.

Wenn der Riss auf eine Seite beschränkt ist, so ist es nothwendigerweise im Vergleich schwieriger, den Winkel im Grunde des Risses gründlich anzufrischen, ebenso wie die Nähte mit derselben Genauigkeit einzulegen, als in dem Falle, wo beide Seiten des cervix offen gelegt sind. Glücklicherweise ist es indessen nicht so nothwendig, dass die Nähte bis an den Rand des Uterinkanals

geführt werden, wo bloss eine Seite des Halses zu vereinigen ist. Die Hauptsache ist, an der Vaginaloberfläche eine möglichst vollkommene Linie zu sichern, denn wenn die beiden so zusammengebrachten Oberflächen ungefähr in derselben Ausdehnung angefrischt sind, so werden die Theile hinreichend in Berührung gehalten werden, um den Uterinkanal höchst wahrscheinlich ebenso vollkommen wieder herzustellen, als wenn er durch Nähte besonders gesichert wäre.

Wenn der Allgemeinzustand solche Beschränkung erlaubt, ist es nach Entfernung der Nähte besser, die Patientin für etwa 10 Tage im Bett zu halten. Lokale Behandlung hat sie nicht weiter nöthig, ausser dass sie ihre Warmwasserinjektionen wieder aufnimmt, die man für gewöhnlich nach der Operation aussetzt, bis die Nähte entfernt sind, um sie im Ganzen so ruhig als möglich zu halten, so lange als kein Ausfluss aus der Vagina vorhanden ist. Sobald dieser eintritt, werden, falls sie überhaupt nöthig sein sollten, Injektionen von etwa zwei Pint Wasser (ca. ein Liter) hinreichend sein, dem man ganz zweckmässig etwas feine Seife zusetzt. Sobald die Nähte entfernt sind, wird der uterus sehr schnell an Grösse abnehmen, wenn keine andere Ursache von Reizung existirt, den Fortschritt aufzuhalten. Um diese günstige Wendung noch zu befördern, ist es sehr räthlich, frühzeitig zu irgend einer mechanischen Unterstützung zu greifen, die den uterus vom Beckenboden in die Höhe hebt und das Organ, wenn möglich, etwas in Anteversion hält. Eine Modification von Hodges offenem Gabelpessar habe ich für die Mehrzahl der Fälle zweckentsprechend gefunden. Das Instrument sollte eine Krümmung haben, lang genug, gut hinauf in den hintern culdesac zu gehen und wenigstens einen halben

Zoll über den uterus hinauf, denn wenn zu nahe daran, wird es durch Druck die Circulation um den cervix stark genug verlegen, um die Hypertrophie des ganzen Organes zu vermehren. Das Pessar soll klein sein, in Länge wie in Breite, denn das wird in richtiger Zweckerfüllung der vagina erlauben, sich allmählig von dem überausgedehnten Zustande zu erholen, der aus dem vorhergehenden Prolaps resultirt. Sobald die Patientin hinreichend Gesundheit wiedererlangt hat und andere Umstände erlauben, sollte ein etwaiger Dammriss geschlossen und wo nöthig, die Operation an den Vaginalwänden für Herstellung ihrer normalen Grösse vollführt werden. Nach Erholung von der Operation wird es dann eine Frage des Urtheils sein, ob eine Modification in der Grösse oder Form des Pessars, das vorher getragen worden, nöthig ist, oder ob es ganz weggelassen werden kann. Als Regel ist keine Veranlassung für irgend eine Behandlung des Uterinkanals, denn mit der Besserung im Allgemeinbefinden der Patientin, wird der Ausfluss aufhören und das Organ allmählig seine normale Grösse wieder gewinnen.

Druck von Felix Freyhoff in Schwedt.

Im unterzeichneten Verlage erscheinen:

Medicinische Hausbücher.

Populäre Abhandlungen über die Ursachen Verhütung und Heilung der hauptsächlichsten Krankheiten.

Rathgeber für Jedermann.

Herausgeber:

Herr **Professor Dr. J. Vogel**, Herr **Dr. A. Baginsky**,
Herr **Dr. Paul Niemeyer**, Herr **Dr. P. Sachse**,
Herr **Dr. J. H. Baas**,
Herr **Dr. J. Hirschberg**, Herr **Dr. Weber-Liel u. A.**

Inhalt der bereits erschienenen Hefte:

I. Serie: 1. Die Cholera von Prof. Dr. J. Vogel. 2. und 3. Das Scharlachfieber von Dr. A. Baginsky. 4. und 5. Die landläufigen Hustenkrankheiten von Dr. P. Niemeyer. 6. und 7. Die Erkältungskrankheiten von Dr. P. Niemeyer. 8. Die Diphtheritis von Dr. P. Sachse. 9. und 10. Der Brechdurchfall und die Verdauungskrankheiten der Kinder von Dr. A. Baginsky. II. Serie. 11.—13. Die Hämorrhoiden von Dr. P. Niemeyer. 14. und 15. Der Typhus und seine Formen von Dr. J. Herm. Baas. 16. und 17. Bleichsucht und Migraine, Nervosität und Hysterie von Dr. A. Baginsky. 18.—20. Flache Brust, schiefer Rücken und Plattfuss von Dr. P. Niemeyer. III. Serie. 21. Die Hausapotheke von Dr. A. Baginsky.

In Vorbereitung: Die Augenkrankheiten. Die Ohrenkrankheiten. Die Magen- und Leberkrankheiten.

Die Medicinischen Hausbücher

erscheinen in Serien zu je 10 Heften.

Preis pro Serie im Abonnement 1 Thlr. = 3 Mark Reichsmünze.

Jedes Buch ist zum erhöhten Preise einzeln käuflich.

Das Unternehmen wird stetig fortgesetzt.

Mitarbeiter

wollen sich an die Verlagshandlung wenden.

Denicke's Verlag in Berlin N. W.,

Luisenstrasse 45.

Link & Reinke in Berlin N. W.,

Luisenstrasse 45.

empfehlen

Wasserlein'sche Mikroskope

zu den Originalpreisen der Werkstätten.

Zusammengesetzte achromatische Mikroskope von 18 bis 270 Mark Reichsmünze. Polarisations-Mikroskope mit Saccharimeter. Einfache achromatische Mikroskope. Wollmesser. Achromatische Linsensysteme. Neben-Apparate zu Mikroskopen. Vorrichtung zu saccharimetrischen Messungen, heizbarer Objectisch mit Thermometer, Polarisation, Goniometer, Beleuchtungslinsen, Aplanatische Loupen, Doppelloupen, Quetscher, Zeichnenprisma, Dissectionsrohr, Okularmikrometer, Präparirbesteck, Messer, Nadeln, Lack, Objectträger, Deckgläser u. s. w.

Mikroskopische Präparate

in anerkannt vorzüglicher Ausführung.

Droguen (Pharmakognostische Präparate), Pflanzenanatomische Präparate, Hölzer, Algen, Pilze, Moose, Pflanzl. Nahrungsmittel, Gespinnstfasern, Haare, Federn. — Wirbelthiere, Gliederthiere, Bauchthiere, Mineralien, Krystalle für Polarisation, zoologisch botanische Collection mit Text u. s. w. u. s. w.

Ausführliche Verzeichnisse gratis!